

CORPO ESTRANHO INTESTINAL POR BRINQUEDO INFANTIL - RELATO DE CASO

Ana Paula Tinelli Largura¹, Eduarda Pereira Andrade², Iasmyn Pereira das Posses¹, Julio Cezar Menegassi³, Séfora Vieira da Silva Gouvea de Barros⁴

¹Graduando em Medicina Veterinária – Centro Universitário do Espírito Santo (UNESC); ²Docente do curso de Medicina Veterinária – Centro Universitário do Espírito Santo.

¹Residente em Clínica Médica e Cirúrgica de Pequenos Animais do Centro Universitário do Espírito Santo – UNESC; ³Médico Veterinário, Docente do curso de Medicina Veterinária – Centro Universitário do Espírito Santo (UNESC); ³Médica Veterinária Ultrassonografista; ⁴Médica Veterinária, Doutora, Docente do curso de Medicina Veterinária – Centro Universitário do Espírito Santo (UNESC),
anapaula.tinelli.largura@gmail.com; sfrbarros@gmail.com

INTRODUÇÃO

O corpo estranho intestinal é um objeto ou alimento que não progrediu pelo trato gastrointestinal, obstruindo total ou parcialmente a passagem, determinando a remoção cirúrgica para evitar a ruptura, extravasamento de conteúdo intestinal para cavidade abdominal, sepsis e óbito.

OBJETIVO

O objetivo deste trabalho é descrever o quadro clínico-cirúrgico de um caso de obstrução intestinal total causada por brinquedo infantil.

RELATO DE CASO

Um macho canino, SRD, fértil, de 5 anos de idade, pesando 5,7 kg, apresentando hiporexia e episódios de êmese (odor fétido) há uma semana. No atendimento o animal se apresentava prostrado, com algia abdominal, desidratação de 7%, mucosas normocoradas, normotérmico, linfonodos não reativos. No exame ultrassonográfico foi encontrado alterações sugestivas de intussuscepção. No procedimento cirúrgico não havia intussuscepção, mas sim a presença de objeto ocupando o lúmen jejunal, tratava-se de uma cabeça de dinossauro de borracha. Após 72 horas de internação com manejo alimentar, antibioticoterapia e analgesia e o paciente recebeu alta médica.

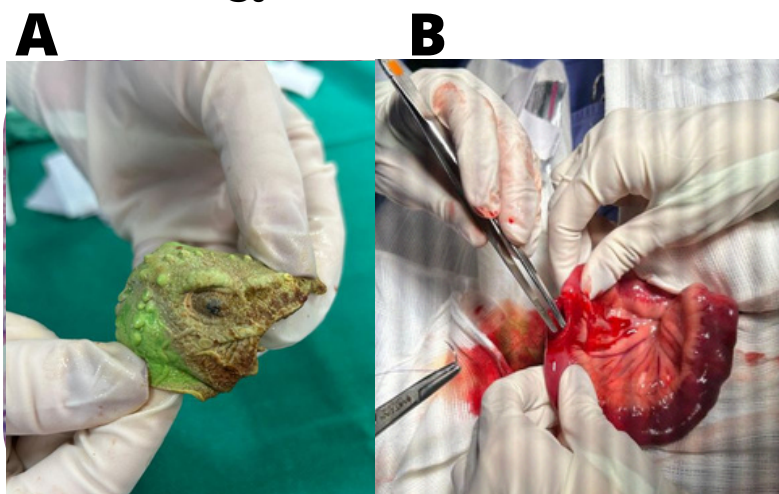


Figura 2: A - Parte de brinquedo encontrado em lúmen intestinal B - Enterotomia para retirada do corpo estranho.

CONSIDERAÇÕES FINAIS

Os sinais clínicos de obstrução intestinal são inespecíficos, embora, perda de peso, diarreia, dor, vômitos, anorexia e/ou depressão sejam os mais comuns. Vômitos intensos, choque ou um abdome agudo sugere mau posicionamento intestinal, isquemia, perfuração ou obstrução do intestino superior. A cirurgia de enterotomia é a única alternativa nestes casos, podendo evoluir para enterectomia, o que não ocorreu nesse caso por não se tratar de uma intussuscepção. É importante que os tutores fiquem alertas quanto ao tipo de brinquedos oferecidos aos seus pets.

REFERÊNCIAS

- Assunção, G. A. (2017). Corpos estranhos esofágicos em cães e gatos: Revisão de literatura. **Universidade Federal do Rio Grande do Sul**
- Fossum, T. W. (2021). **Cirurgia de pequenos animais (3ed.)**. Elsevier Editora.
- Pratschke, K. (2017). Intestinal surgery in small animals – how to prevent it leaking? **Veterinary Ireland Journal**, 7(3), 144–148.