

# 8ª Mostra Científica

Pesquisa, Pós Graduação e Extensão



## Laminite secundária cólica por timpanismo abdominal generalizado em potra com rabdomiólise – relato de caso

Solimar Felipe Contarini de Oliveira<sup>1</sup>, Hypolita Hellen de Souza<sup>1</sup>, Julio Cezar Menegassi<sup>2</sup>, Luiz Alexandre Moscon<sup>3</sup>, Diogo Almeida Rondon<sup>3</sup>

<sup>1</sup>Acadêmico de Medicina Veterinária UNESC; <sup>2</sup> Médico Veterinário; <sup>3</sup> Mestre em ciência animal, docente do curso de Medicina Veterinária UNESC/solimarfelipe@hotmail.com

### INTRODUÇÃO

A laminite é uma das principais causas de claudicação em equinos, sendo uma degeneração laminar aguda que leva a necrose e inflamação, gerando falha na perfusão do casco, tendo como fatores predisponentes disfunções gastrointestinais, processos inflamatórios intensos e quadros endotoxêmicos. O diagnóstico baseia-se no histórico, sinais e exame de imagem. O tratamento é baseado na identificação precoce e prevenção do desenvolvimento da doença, redução do nível de dor e do dano laminar, favorecendo a perfusão tecidual e prevenindo a rotação da falange distal.

### OBJETIVO

O presente trabalho tem como objetivo relatar laminite secundária a abdome agudo e lesão muscular em égua.

### RELATO DE CASO

Uma fêmea equina, com 2 anos, pesando 390 kg, foi atendida no Hospital Veterinário após laparotomia exploratória para reversão de abdome agudo e lesão muscular por viagem. O animal apresentava relutância ao movimento, claudicação em membros anteriores, aumento da temperatura do casco, pulsação digital elevada, taquicardia, taquipneia e mucosas congestas. Realizou-se exames radiográficos para confirmação do diagnóstico de laminite. Efetuou-se crioterapia por 72 horas, anti-inflamatório por três dias. Utilizou-se relaxante muscular, analgésicos e aplicação de tamanco ortopédico durante 15 dias.

### DISCUSSÃO E CONCLUSÃO

A laminite está relacionada a disfunções gastrointestinais, processos inflamatórios intensos e endotoxemia. No caso em questão, o animal possuía histórico de laparotomia após abdome agudo e lesão muscular gerada pela viagem. O diagnostico baseou-se no histórico, sinais e exame de imagem, como prescrito na literatura. O sucesso no tratamento se deu por conta da identificação precoce e terapêutica adotada.

Conclui-se que laminite é uma doença metabólica de alta complexidade, relacionada a disfunções gastrointestinais, processos inflamatórios intensos e endotoxemia, devendo ser tratada como emergência, tendo como melhor resposta terapêutica os casos de identificação e prevenção precoce da patologia.

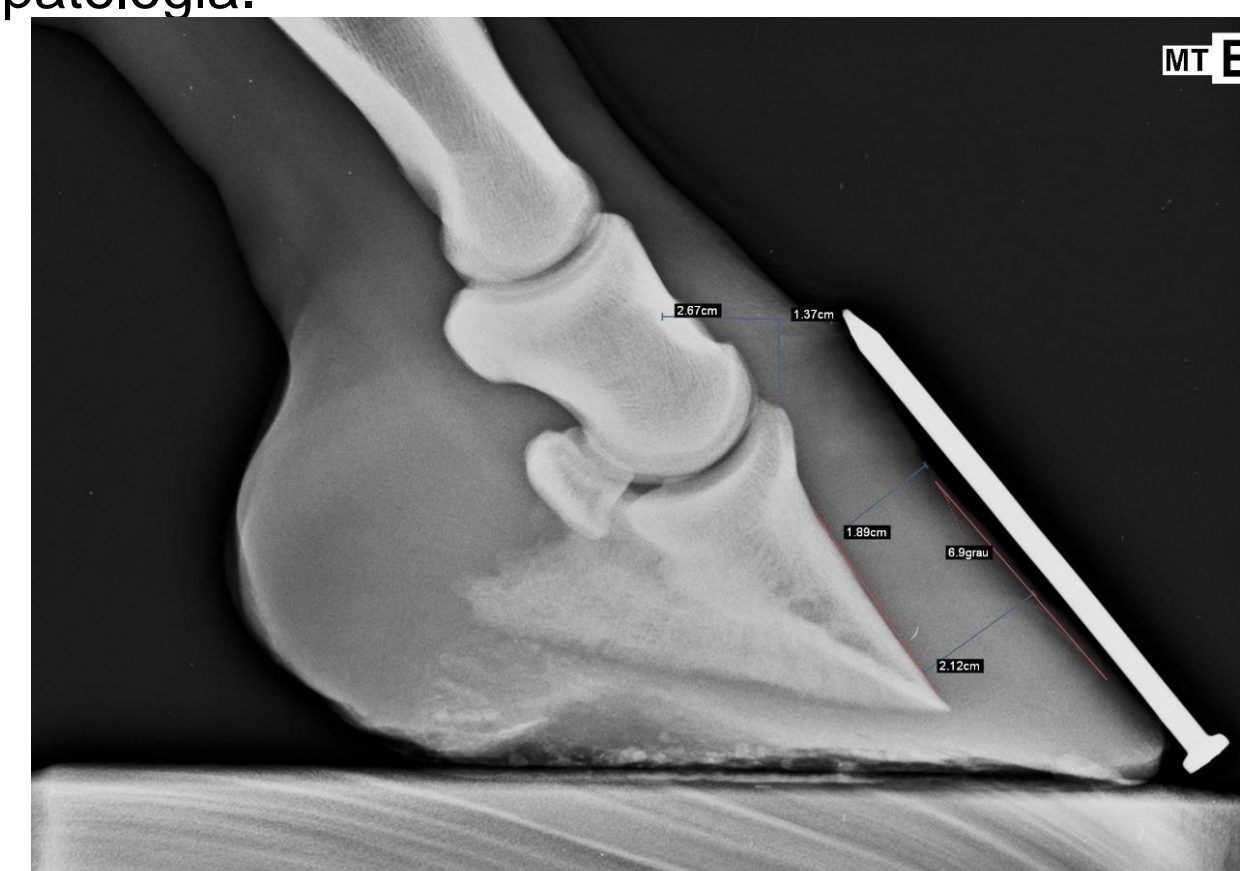


Figura 1. Projeção radiográfica lateromedial de membro torácico esquerdo.

### REFERÊNCIAS

1. M. LASKOSKI, Luciane; A. ARAÚJO VALADÃO, Carlos; O. VASCONCELOS, Rosemeri; N. PEREIRA, Rodrigo; D.P. URIBE DIAS, Andrea; C. ALESSI, Antônio. Alterações morfológicas de tecido laminar do casco e parâmetros clínicos e laboratoriais de equinos com síndrome cólica letal. **Pesquisa Veterinária Brasileira**, Jaboticabal, [s. l.], p. 731-735, 1 set. 2009.